Alumna: Andrea Bagan Trejo
Tutora: Albert Cervera Rucabado

# L'apendicectomia. L'apèndix i la seva extracció

**Presentació**
Quan vaig començar a pensar en temes per al treball de recerca, tenia clar que el volia enfocar cap a la ciència i, sobretot, cap a la medicina, perquè és un camp que m'apassiona. M'agradaria ser cirurgiana algun dia; és per això que em vaig preguntar: «I per què no en començo a aprendre ja?». Així doncs, ja sabia que volia centrar el treball en la cirurgia, tan sols em calia concretar quin aspecte estudiaria. Aleshores, una sèrie de televisió em va il·luminar. Quan una estudiant de cirurgia demana consell a un resident veterà, aquest li contesta: «Aprèn a fer una apendicectomia el primer dia». Gràcies a això vaig decidir estudiar aquesta intervenció quirúrgica.
Jo volia utilitzar el treball de recerca com una eina per iniciar-me en el món de la cirurgia, així que em vaig marcar com a objectius aprendre més sobre l'apèndix, la seva malaltia i l'apendicectomia, i fer-ne una. Òbviament, no se'm permetria operar un pacient real, així que vaig pensar de construir un model d'abdomen artificial a partir de plàstics i altres materials.

Així doncs, el meu treball conté informació sobre l'apèndix, l'apendicitis i el procediment quirúrgic que li correspon, a més del procés de construcció de l'abdomen, les pràctiques prèvies a l'operació i la realització de la pràctica.

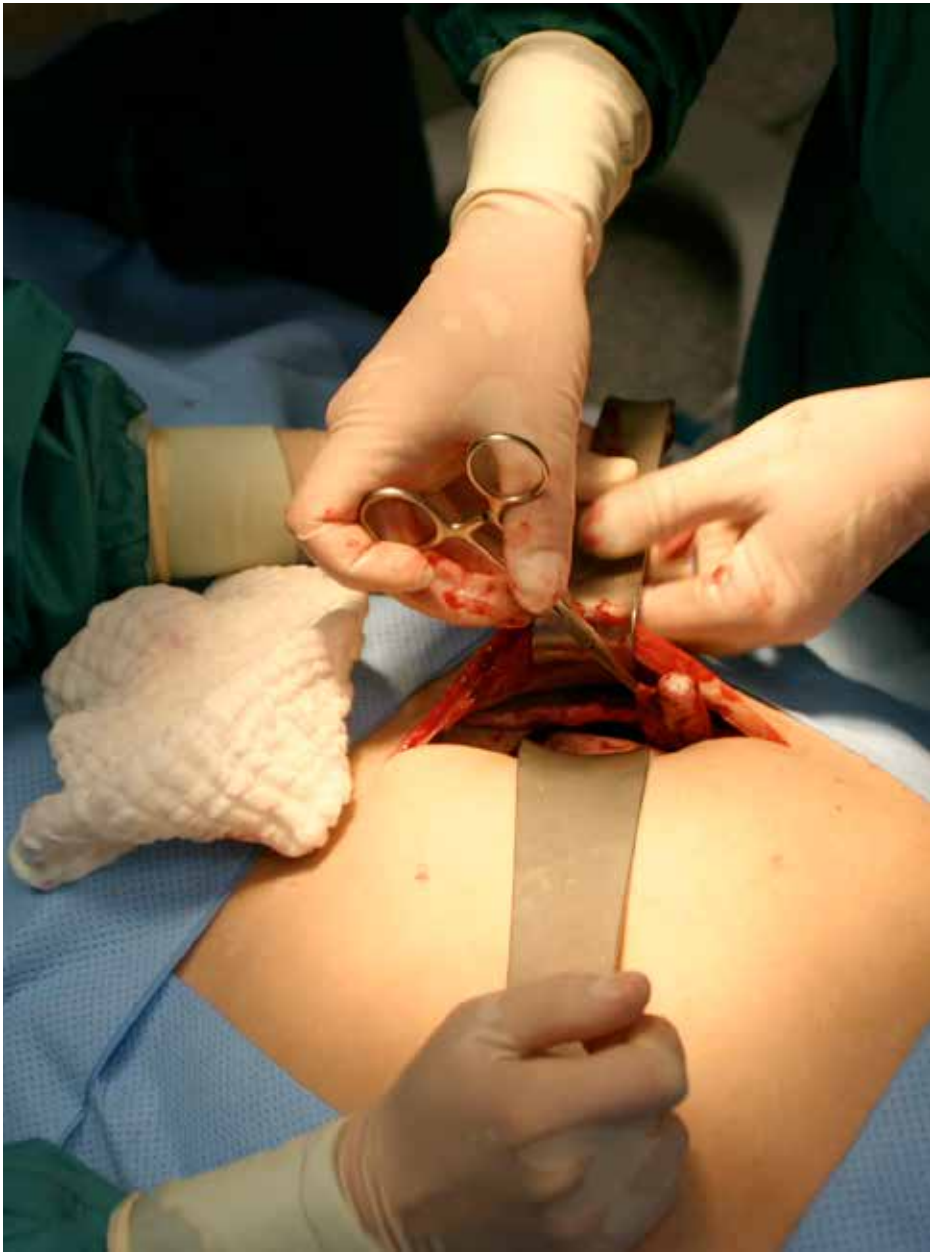

**Metodologia**
Per redactar la part teòrica vaig fer servir recursos digitals, però també en paper. Vaig llegir llibres de medicina que em van ajudar a conèixer els símptomes de l'apendicitis i el tractament. També vaig visitar pàgines web amb informació sobre l'apèndix en si i la història de l'apendicectomia, és a dir, quan es va fer servir per primera vegada i com havia evolucionat al llarg dels anys.
Però una de les eines més útils que vaig utilitzar per al meu treball va ser *Youtube*. Allà vaig trobar tota mena de vídeos sobre el procediment de l'apendicectomia i sobre com suturar.
Ara bé, la part pràctica del meu treball incloïa dur a terme una apendicectomia. Un cop vaig aprendre'n el procediment i la sutura, vaig haver de practicar abans de fer l'operació. Abans que m'arribés l'instrumental quirúrgic que vaig comprar per Internet, vaig utilitzar una manta vella, pinces, alicates, agulla i fil de cosir. Un cop l'instrumental va haver arribat, vaig començar a practicar amb ell per tal de familiaritzar-m'hi. Aquesta va ser una de les parts més divertides del treball.

**Cos del treball**
L'apèndix és un òrgan situat a prop del punt on s'uneixen l'intestí gros i l'intestí prim. Està unit a l'intestí gros mitjançant la base i una membrana anomenada mesoapèndix. L'artèria apendicular que rega l'apèndix es troba incrustada en aquesta membrana. L'apèndix conté limfa, una substància amb glòbuls blancs que ajuda a combatre infeccions i s'encarrega que l'aigua i algunes proteïnes es dirigeixin al torrent sanguini.
L'apèndix és considerat un òrgan vestigial, perquè la seva extracció no suposa cap desavantatge o problema per a l'individu. Ara bé, tant en el passat com en l'actualitat, aquesta petita bossa carnosa ha tingut una funció. Abans, a causa de la nostra dieta rica en vegetals, era un magatzem de cel·lulosa. Però actualment els humans no podem digerir-la, i és per això que l'apèndix té una altra funció: és una casa segura per als bacteris de la digestió. Si patim una malaltia que fa evacuar els bacteris dels nostres intestins (com, per exemple, una diarrea severa), els bacteris que es trobin a l'apèndix sortiran a repoblar les parets intestinals. L'extracció d'aquest òrgan no perjudica l'individu perquè en les societats desenvolupades actuals pocs de nosaltres patim aquest tipus de malalties. Els habitants dels països menys desenvolupats tampoc no en pateixen els efectes perquè en tot cas no marxen tots els bacteris dels intestins.
L'apendicitis és la inflamació de l'apèndix. Pot ocórrer per diversos motius: obstrucció de l'entrada de l'apèndix a causa dels fems o altres cossos estranys que haguem ingerit, microorganismes i paràsits que l'infectin, i fins i tot un tumor, encara que

aquesta és la causa menys freqüent. Les etapes de l'apendicitis estan ben definides. Primerament l'òrgan té un aspecte normal, tot i que el canal està obstruït i la limfa s'hi està acumulant. Després, l'apèndix s'inflama i es posa de color vermell; la pressió dins seu augmenta i la sang no li arriba correctament. En tercer lloc, les parets de l'òrgan es debiliten i algunes parts del teixit moren. Finalment, l'apèndix es forada i el seu contingut va a parar a la cavitat abdominal. Arribats en aquest punt, la vida de la persona corre perill.

L'apèndix es va descobrir cap al segle XIII. A Itàlia, la dissecció de cadàvers s'havia convertit en una pràctica popular, que va donar lloc a grans descobriments mèdics i científics. El primer dibuix conegut de l'apèndix va ser fet per Leonardo da Vinci. A partir del descobriment de l'apèndix la comunitat mèdica va començar a estudiar l'òrgan i la seva malaltia. Al llarg dels anys posteriors, es van fer grans avenços en la matèria. I l'any 1888, Charles McBurney va fer la primera apendicectomia d'un apèndix no perforat amb èxit. Així, va donar nom al punt que s'utilitza per situar l'apèndix i a una de les incisions inicials de l'operació.

Hi ha dos tipus d'apendicectomia. La tancada es fa a través del melic mitjançant màquines sofisticades. L'oberta necessita una incisió per exposar l'apèndix i extirpar-lo. En aquest treball s'estudia l'oberta, ja que la tancada requereix més maquinària i més diners. Bàsicament, el que es fa en una apendicectomia oberta és el següent: en primer lloc, situar l'apèndix, agafant el punt de McBurney com a referència. A continuació es tallen la pell, el greix subcutani, el múscul i el peritoneu (una fina membrana elàstica que recobreix tota la cavitat abdominal). El següent pas és exposar l'apèndix introduint un dit al forat i arrossegant-lo cap a fora. Ara es fa un forat al mesoapèndix per poder lligar i tallar l'artèria apendicular. Un cop fet això, s'expandeix el forat del mesoapèndix i es lliga la base de l'apèndix. Després, tan sols cal tallar el mesoapèndix per la base i suturar les capes que s'han travessat.

Després d'estudiar el procediment de l'operació, vaig començar a treballar en el model. Alguns dels materials que vaig utilitzar van ser una capsa de plàstic transparent, tubs d'escuma aïllant, fil de pescar, palets de fusta i globus. Un mes després de l'inici de la construcció, i gràcies a l'ajuda del meu pare, el model ja era acabat. Vaig simular l'apèndix introduint un tros petit d'escuma en un globus i pintant-lo de color taronja i vermell. El mesoapèndix era un globus blanc tallat i enganxat al lateral del primer globus.

El pas següent va ser comprar el material i l'equip quirúrgic imprescindible per a l'operació i practicar el procediment i la sutura. Finalment, va arribar el gran dia, i amb l'ajuda del tutor i d'una amiga vaig fer l'apendicectomia al model. El procés es va gravar i el vaig utilitzar per fer un vídeo.

**Conclusions**

Quan vaig acabar el meu treball em vaig sentir satisfeta. A l'inici del projecte tenia dos objectius molt clars: aprendre sobre l'apèndix, la seva malaltia i la seva operació, i dur a terme una apendicectomia. Totes aquestes metes es van anar aconseguint al llarg del treball gràcies a la feina diària i a l'ajuda del meu tutor.

Ara, mirant enrere, puc veure tot el que aquest treball m'ha aportat. He après molt sobre l'apèndix; al principi pensava que no complia cap funció dins el nostre organisme, no sabia com s'infectava. Tampoc no sabia res sobre quan es va fer servir per primer cop el procediment de l'apendicectomia, i sempre m'havia preguntat qui havia fet una proesa com aquesta. Perquè l'apendicectomia va salvar la vida de moltes persones.

Finalment, i aquesta és una de les coses que més m'ha agradat, he après a fer una apendicectomia i a suturar. Això és genial per a algú que somia ser cirurgiana, estic impacient per aprendre més!

**Bibliografia i webgrafia**

Llibres: — BRAUNWALD, E. et al. *Principios de medicina interna*. Vol. II. Madrid: McGraw Hill, 2002. — JENKINS, J. L. et al. *Manual de medicina de urgencia*. Barcelona: Masson, 2003. — NULAND, S. B. *La sabiduría del cuerpo*. Madrid: Alianza, 1998. — RODÉS TEIXIDOR, J. et al. *Medicina interna*. Vol. I. Barcelona: Masson, 2004.

Webs: <http://corporate.dukemedicine.org/news_and_publications/news_office/news/10151> — <http://www.experientiadocet.com/2009/10/la-funcion-evolutiva-del-apendice.html> — <http://www.nlm.nih.gov/medlineplus/spanish/ency/article/002266.htm> — <http://apendicectomia.weebly.com/tecnica-abierta.html> — <http://www.doctorshop.it> — <https://www.youtube.com/watch?v=zPP8sy1C6-4> — <https://www.youtube.com/watch?v=ODZtJL_gb4E>.